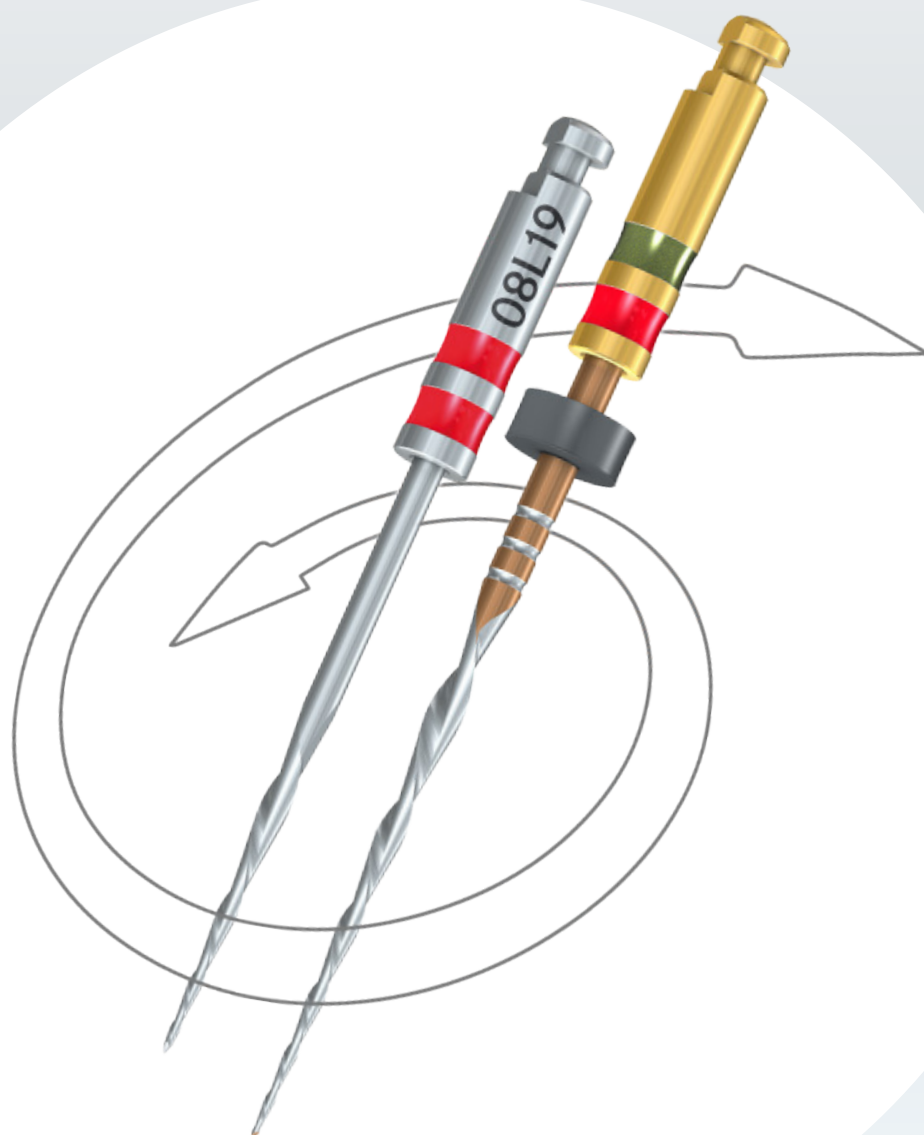




Ablauf und Vorteile der reziproken Wurzelkanalaufbereitung.



Ablauf und Vorteile der reziproken Wurzelkanalaufbereitung.

Jede endodontische Behandlung zielt auf den Erhalt des erkrankten Zahnes ab. Um dies dauerhaft zu ermöglichen, sind der betroffene Zahn und dessen Wurzelkanäle sowohl mechanisch als auch chemisch zu reinigen. Dabei kann die Reinigung durch manuell bewegte oder maschinell angetriebene Wurzelkanalinstrumente erfolgen. Es ist jedoch nicht damit getan den erkrankten Zahn zu trepanieren, daraufhin eine oder mehrere Feilen in den Wurzelkanal einzuführen und den Zahn abschließend zu füllen und wieder zu verschließen. Die Endodontie birgt viele Besonderheiten und kann besonders für den niedergelassenen "Allrounder" zu einer echten Herausforderung werden. Häufiges Wechseln der Instrumente aufgrund unterschiedlicher Durchmesser während der Aufbereitung oder auch ein Frakturieren der Feilen (einschließlich deren Folgen für die weitere Behandlung) sind „Gift“ für den gut organisierten und oft streng durchgetakteten Praxisalltag.

Hinsichtlich maschineller Aufbereitungssysteme zielen die Bestrebungen der Weiterentwicklung einiger Hersteller auf eine Reduktion der zu verwendenden Feilenanzahl ab, um dem Behandler eine Zeitersparnis gegenüber konventionellen Aufbereitungssystemen zu ermöglichen und die Wurzelkanalbehandlung somit ökonomischer gestalten zu können.

Herausforderungen und Komplikationen bei der Wurzelkanalbehandlung:

Die Zielsetzung der Wurzelkanalbehandlung mit Hilfe von maschinellen Aufbereitungssystemen weicht nicht von denen der manuellen Aufbereitung ab.

Es wird eine Entfernung des Pulpengewebes und die Eliminierung von Mikroorganismen angestrebt, wobei der ursprüngliche Wurzelkanalverlauf beibehalten werden soll. Die allgemein gültigen Ziele, auch bei stark gekrümmten, C-, S-förmigen oder ovalen Kanalanatomien umzusetzen, stellt eine große Herausforderung für den Behandelnden dar.¹

Die vollständige Präparation eines gekrümmten Kanals ist im Bereich der Krümmung nur selten möglich. Dies trifft insbesondere für die Wurzelkanäle der UK-Molaren zu, in welchen keine Instrumentierungstechnik eine vorhersagbar runde Wurzelkanalform nach der Aufbereitung in den apikalen Bereichen produzieren kann.²

Liegt eine Kanalkrümmung von $> 30^\circ$ vor, tritt durch die Instrumentierung mit konventionellen, starren Handinstrumenten (K-Feilen und Reamer) häufig eine unerwünschte Formveränderung im Kanal auf. Dazu gehören unter anderem die Stufenbildung, Begradigung bzw. Verlagerung des Kanals (vgl. Abb. 1).

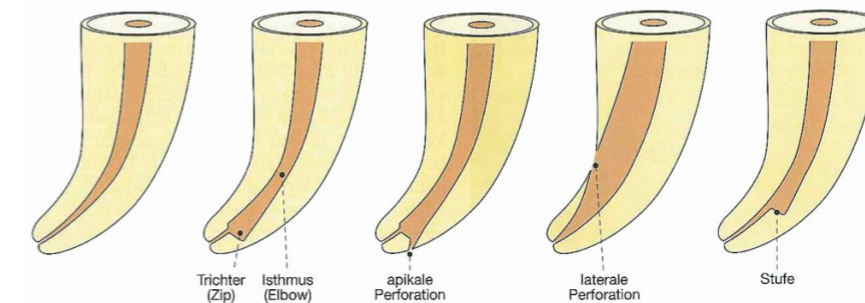


Abb. 1 Aufbereitungsfehler bei der Wurzelkanalbehandlung³

Eine entsprechend starke Krümmung im Kanalverlauf ist als wichtigster Faktor für die Gefahr einer Instrumentenfraktur anzusehen, welche sich durch die starke mechanische Beanspruchung der Instrumente im gekrümmten Kanalanteil erklären lässt. Ebenso erscheinen die Kanäle im Molarenbereich häufig auch oval. Dies erschwert die Entfernung von Hartsubstanz und Mikroorganismen, sodass unabhängig von der Instrumentationstechnik keine vollständige Präparation der Dentinwand im mittleren Kanal Drittel erreicht werden kann. Hierbei kommt der chemischen Reinigung eine besondere Bedeutung zu, da anhand der Spülung des Kanals die Desinfektion der weniger ausgiebig bearbeiteten Wandanteile möglich ist.

Zur Vermeidung von Komplikationen ist zu beachten, dass bei der Trepanation ein geradliniger Zugang zum Kanal geschaffen wird.⁴ Vor der Aufbereitung ist eine gründliche Sondierung mit Instrumenten geringer ISO-Größe zur Erfassung des Kanalverlaufs eine *conditio sine qua non*. Zusätzlich muss eine adäquate Längenbestimmung röntgenologisch oder elektrometrisch erfolgen. Das Thema der apikalen Aufbereitungsgröße wird vielfach diskutiert. Hier gilt es u. a. zwischen einer minimal-invasiven Präparation und der ausreichenden Entfernung von Bakterien aus dem Wurzelkanal abzuwägen.⁵ Als Richtwert ist eine apikale Erweiterung auf die ISO-Größe 025 – 035 auf voller Arbeitslänge empfehlenswert.

Erläuterungen zu den Aufbereitungsfehlern:

- Zip: übermäßiger Materialabtrag in Apexnähe in der Außenkrümmung
- Elbow: Verengung des Kanals oberhalb eines apikalen Zips
- Ledge: übermäßiger Materialabtrag an der Außenkavur des Kanals, Absatz im apikalen Bereich
- Perforation: aufbereiteter Kanal weicht vollständig vom ursprünglichen Kanalverlauf ab

¹Vgl. Neuber, Thorsten (2011): Endodontie heute, in: ZWP online, 11.07.2011, online unter: <https://www.zwp-online.info/fachgebiete/endodontologie/grundlagen/endodontie-heute> (zuletzt abgerufen am 16.02.2022).

²Vgl. Federlin, Marianne & Thonemann, Birger (2015): Komplikationsmanagement in der Endodontie, in DZZ - Deutsche Zahnärztliche Zeitschrift, 2015; 70 (3), S.193-203, online unter: https://www.online-dzz.de/fileadmin/user_upload/Heftarchiv/DZZ/article/2015/03/92738CC0-9446-428B-B07B-CC7A3A7F68D1/92738CC09446428BB07BCC7A3A7F68D1_em_uebersicht_thonemann_federlin_1_original.pdf (zuletzt abgerufen am 16.02.2022).

³Vgl. Weine et al. (1975): The effect of preparation procedures on original canal shape and on apical foramen shape, Journal of endodontics, 1(8), S. 255-262.

⁴Vgl. Federlin, Marianne & Thonemann, Birger (2015): Komplikationsmanagement in der Endodontie, in DZZ - Deutsche Zahnärztliche Zeitschrift, 2015; 70 (3), S.193-203, online unter: https://www.online-dzz.de/fileadmin/user_upload/Heftarchiv/DZZ/article/2015/03/92738CC0-9446-428B-B07B-CC7A3A7F68D1/92738CC09446428BB07BCC7A3A7F68D1_em_uebersicht_thonemann_federlin_1_original.pdf (zuletzt abgerufen am 16.02.2022).

⁵Vgl. Kowolik, Susanne (2020): Handlungsempfehlungen für eine erfolgreiche Wurzelkanalaufbereitung, in ZMK (36) 5/2020, S. 286-293, online unter: https://www.zmk-aktuell.de/fachgebiete/endodontie/story/handlungsempfehlungen-fuer-eine-erfolgreiche-wurzelkanalaufbereitung__8934ht-ml#:~:text=Bei%20einer%20angenommenen%20Zahl%3%A4nge%20von%2021%20mm%20erfolgt,bis%20zur%20endg%3BCltigen%20Arbeitsl%C3%A4nge%20%28hier%3A%20%20mm%29%20aufbereitet. (zuletzt abgerufen am 16.02.2022).

Die Wurzelkanalaufbereitung und Spülung.

Die mechanische Bearbeitung der Wurzelkanalwand erfolgt durch Handinstrumente oder maschinelle Aufbereitungssysteme mit unterschiedlichen Antriebsarten. Der Wurzelkanal wird entsprechend der Konizität der verwendeten Instrumente erweitert und die Kanalwand mit permanent rotierenden oder reziproken Bewegungen abgetragen. Zur chemischen Reinigung haben sich Spülflüssigkeiten wie Chlorhexidinguconat (CHX) Natriumhypochlorit (NaOCl) und Ethylendiamintetraacetat (EDTA) als wirkungsvoll erwiesen. Diese werden in unterschiedlichen Konzentrationen mittels entsprechender endodontischer Spülkanülen (z. B. Luer Lock) direkt in den Wurzelkanal appliziert und erzielen dort eine umfassende Desinfektion.⁶ Eine alleinige mechanische oder chemische Reinigung des Kanalsystems führt jedoch nicht zu dem gewünschten langfristigen Erhalt des Zahnes, sondern nur die Kombination beider Reinigungsvarianten, also die chemomechanische Wurzelkanalaufbereitung, kann als suffiziente Methode angesehen werden, um den Zahn adäquat auf die Aufnahme der Wurzelfüllung vorzubereiten.⁷

Die Instrumentierung und die dadurch erfolgende Erweiterung des Wurzelkanallumens führen zur Entstehung einer Schmierschicht, dem sogenannten smear layer, welche nach der alleinigen Spülung des Wurzelkanals mit Natriumhypochlorit, der an den Dentinwänden haften bleibt. Sie überzieht die Wurzelkanalwände mit einem dünnen Film und verschließt die Öffnungen der Dentintubuli. Ihre organischen und anorganischen Anteile liegen dem Dentin in einer 1 – 2 µm dicken Schicht auf, können aber bis zu 40 µm in die Tiefe der Tubuli eindringen und die dort befindlichen Bakterien schützen, was in Konsequenz das Ausbleiben des Erfolgs der endodontischen Behandlung des betreffenden Zahns zur Folge hat. Diese Schmierschicht vermag nicht nur das Eindringen von Medikamenten in die Tiefe der Dentintubuli zu verhindern, sie behindert durch deren Verschluss ebenfalls eine dichte und wandständige Füllung des Wurzelkanalsystems mit Guttapercha. Da der smear layer aus sehr kleinen Partikeln besteht, ist er in Säuren gut löslich. Chelatoren wie EDTA sind effektiv in der Entfernung des anorganischen Anteils der

Schmierschicht. Weiterhin sind auch Zitronen- und Phosphorsäure in hohen Konzentrationen (30 – 40 %) zur Lösung der anorganischen Teilchen anwendbar. Wasserstoffperoxid (H₂O₂) hingegen besitzt nachgewiesenermaßen keine Wirksamkeit.⁸ Um den organischen Anteil des smear layers zu lösen, ist Natriumhypochlorit das Mittel der Wahl, da es Pulpareste und Prädentin beseitigt. Mehrere Studien zeigen⁹, dass eine optimale Reinigung durch eine Kombination beider Wirkungsbereiche durch eine Spülung mit EDTA und eine darauf folgende finale Spülung mit NaOCl erlangt wird, da sie den smear layer suffizient löst und aus dem Wurzelkanal herausbefördert. Allerdings treten bei der gemeinsamen Anwendung der beiden Spülflüssigkeiten auch unerwünschte Wechselwirkungen auf. Durch die Oxidationsfähigkeit von NaOCl kommt es zwar nur zu einer geringen Beeinträchtigung bezüglich der Ca²⁺-Chelierungsaktivität des EDTA, aber zu einer langsamen und progressiven Degradation des Atomverbundes. EDTA verursacht im Gegenzug eine sofortige Eliminierung des freien Chlors, welches

in der NaOCl-Flüssigkeit gelöst vorliegt, und schränkt somit seine antimikrobielle und gewebsauflösende Wirkung ein. Des Weiteren wird durch die gemeinsame Verwendung von hochprozentigem NaOCl und EDTA die Oberflächenspannung der Wände des Wurzelkanals erhöht. Dies führt zu einem stark vergrößerten Frakturrisiko des betroffenen Zahnes. Daher ist nur niedrig konzentriertes NaOCl gemeinsam mit EDTA zu verwenden. Trotzdem ist NaOCl als finale Spülung in der Wurzelkanalbehandlung einsetzbar, da es dann gewünscht zu einer Inaktivierung des EDTA führt. Gemeinsam sind NaOCl und EDTA also ein gutes Instrument, um einen der am häufigsten für die Erkrankung des Endodonts ursächlichen Keime zu eliminieren, den *Enterococcus faecalis*.¹⁰ Ist die Aufbereitung mit der finalen Spülung abgeschlossen, geht es an das bakterien-dichte und vollständige Füllen des vorbereiteten Kanals. Wie „lang“ sollte nun die Wurzelkanalfüllung sein? Röntgenologisch ist allein der Apex darstellbar; er liegt im Mittel etwa 0,5 mm vom Foramen apicis dentis entfernt. Dieses hat wiederum im Durch-

schnitt einen Abstand von ca. 0,5 mm zur apikalen Konstriktion (vgl. Abb. 2). Die Wurzelkanalaufbereitung und Wurzelfüllung sollte bis ca. 1 mm vor die röntgenologisch sichtbare Wurzelspitze reichen.¹¹

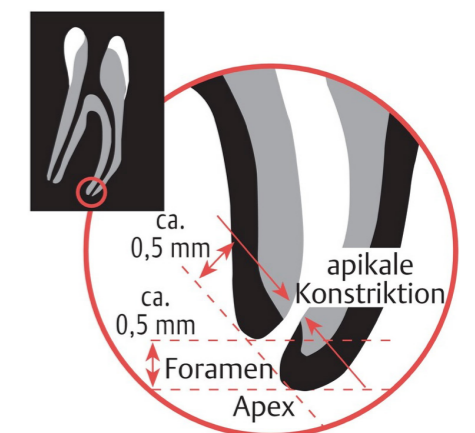


Abb. 2 Schematische Darstellung der apikalen Konstriktion¹²

⁶ Vgl. Koch, Jan H. (2013): Spüllösungen in der Endodontie - ein Überblick, in *dzW - Die Zahnarzt Woche*, 26.09.2013, online unter: <https://dzw.de/spuelloesungen-der-endodontie-ein-ueberblick> (zuletzt abgerufen am 16.02.2022).

⁷ Vgl. Dahlhoff, Anna E. (2014): Rasterelektronenmikroskopische Untersuchung zur Aufbereitungsqualität von Wurzelkanälen nach Instrumentierung mit reziproken und vollrotierenden Wurzelkanalinstrumenten, Inaugural-Dissertation, Marburg (06.12.2013), Philipps-Universität Marburg.

⁸ Vgl. Keppel, Ralf (2014): Die endodontische Spüllösung Natriumhypochlorit. *ZWR-Das Deutsche Zahnärzteblatt*, 2014, 123. Jg., Nr. 10, S. 480-486.

⁹ Vgl. Briseño Marroquín, Benjamín; Aranda, Raúl L. G. und Willershausen-Zönnchen, Brita: Bedeutung der Spülung in der Endodontie, in *ZMK*, 26.11.2012, online unter: https://www.zmk-aktuell.de/fachgebiete/endodontie/story/bedeutung-der-spuelung-in-der-endodontie__781.html (zuletzt abgerufen am 16.02.2022). und *lege artis* (2011): Endo-Spülprotokolle, in *lege artis* 2011 (2).

¹⁰ Vgl. Bengs, Bernard (2015): Spüllösungen in der Endodontie. *ZWR-Das Deutsche Zahnärzteblatt*, 2015, 124. Jg., Nr. 07/08, S. 359-359.

¹¹ Vgl. Willershausen, Ines (2013): Infektionskontrolle in der Endodontie. *wissen kompakt* 7, 13-22 (2013), online unter: <https://doi.org/10.1007/s11838-012-0169-0> (zuletzt abgerufen am 16.02.2022).

¹² Weber, Thomas: Definition des apikalen Endpunkts: Wie lang soll die Wurzelkanalfüllung sein?, in: Weber, Thomas (Hrsg.): *Memorix Zahnmedizin*. 5., unveränderte Auflage. Stuttgart: Thieme; 2017. doi:10.1055/b-004-140694.

Die Vorteile von reziprok arbeitenden NiTi-Instrumenten.

Die rotierende Arbeitsweise von Wurzelkanalinstrumenten kann den ungeübten Behandler durchaus vor Herausforderungen stellen und bedarf Übung, denn bei wenig taktiler Arbeitsweise kann es z. B. beim Verklemmen der Feile leicht zur Feilenfraktur kommen.

Das reziproke Bewegungsmuster, welches mittlerweile sehr erfolgreich in der endodontischen Behandlung eingesetzt wird, kann hier Abhilfe schaffen,

Das reziproke Bewegungsmuster beinhaltet eine linksgerichtete sowie eine etwas kleinere, rechtsorientierte Teilrotation. Dabei existieren unterschiedliche, herstellereigenspezifische Winkel, sowohl im als auch gegen den Uhrzeigersinn. Diese können in beide Richtungen identisch (oszillierende Bewegung), in einer Richtung größer als in der Gegenrichtung sein (Teilrotation, reziprozierende Bewegung), oder eine Kombination zwischen kompletter Rotation und reziprozierender Bewegung darstellen (hybride reziprozierende Bewegung).

Es ergibt sich dadurch eine intermittierend linksgerichtete Drehung der Instrumente im Wurzelkanal. Dies bedeutet: Zusätzlich zur Vorwärtsbewegung wird eine Rückwärtsbewegung ausgeführt, die für jedes Instrument spezifisch ist (vgl. Abb. 3).¹³

Der Drehwinkel der Feile ist in Schneidrichtung größer als in Gegenrichtung. Abhängig vom Hersteller des Antriebes und dem hinterlegten Feilenprofil, ergeben 3 – 5 dieser "Vor/Zurück-Zyklen" in Summe schließlich eine Volrotation von 360°. So dringt eine Feile des reziproken Systems kontinuierlich in den Wurzelkanal ein.

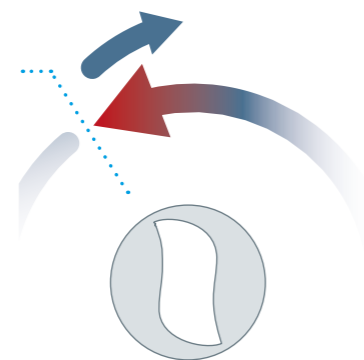


Abb. 3 Die reziprozierende Bewegung beispielhaft anhand der ReFlex dynamic Bewegung dargestellt

Die reziproke Aufbereitung gibt dem Anwender besonders bei engen Wurzelkanälen ein zusätzliches Maß an Sicherheit, da dem Verklemmen der Feile entgegengewirkt wird und somit das Frakturrisiko im Gegensatz zur rotierenden Aufbereitung reduziert werden kann. So verändern die reziprok arbeitenden Instrumente nicht die ursprüngliche Anatomie des Wurzelkanals, wie es beispielweise bei den relativ starren Handinstrumenten der Fall ist.

Das reziproke Bewegungsmuster optimiert mechanische Eigenschaften wie Frakturanfälligkeit und Ermüdungsverhalten der Instrumente.¹⁴ Durch die Rückwärtsbewegung wird das Instrument vor einer zyklischen Ermüdung geschützt. Auch in stark gekrümmten und sehr engen Kanälen lässt sich so problemlos arbeiten. Durch diese Effizienz und die damit verbundene geringe Anzahl benötigter Feilen bleibt das Instrumentarium überschaubar. So erfolgt die Aufbereitung der Wurzelkanäle reziprozierend sicherer und schneller verglichen mit den vollrotierenden Instrumenten.

Die alternierende Anwendung reziprok arbeitender Feilen und antibakterieller Spüllösungen während der Wurzelkanalaufbereitung kann zudem eine effektive Bakterienreduktion ermöglichen.

Im Prinzip haben mittlerweile alle namhaften Anbieter endodontischer Instrumente reziprok arbeitende Feilen im Sortiment. Die Procodile Q-Feile von Komet weist jedoch als einzige reziproke Feile einen variabel getaperten Feilenkern auf. Dieser erhöht den Spanraum und den damit verbundenen Abtrag des infizierten Debris an die Oberfläche, woraus eine verkürzte Aufbereitungszeit resultiert.

Erstanwender fürchten sich häufig vor dem sogenannten „Screw-In-Effekt“ bei reziproken Feilensystemen: Ein unkontrolliertes Aufbereiten durch zu stark forciertes Vordringen der Feile mit dem Risiko der Überinstrumentierung oder Aufbereitungsfehler (z. B. Stufenbildung oder Verlagerung des Kanals). Zumeist tritt dieses Problem dadurch auf, dass initial kein adäquater Gleitpfad mit einer Handfeile oder einem maschinellen Gleitpfadsystem geschaffen wurde.¹⁵ Dieser sollte zumindest einer ISO-Größe 15 entsprechen. Die Flexibilität der Procodile Q entsteht zum einen durch ihre thermische Behandlung und zum anderen durch den Doppel-S-Querschnitt mit dem variabel getaperten Feilenkern. Der Endo-Pilot von Komet führt eine sogenannte

ReFlex-Bewegung aus, welche die Vorteile der rotierenden und reziproken Bewegung miteinander vereint. Die ReFlex-Bewegung reduziert den Screw-In-Effekt auf ein Minimum, sodass das Procodile-System ideal auch für Reziprok-Erstanwender geeignet ist und vor allem für diejenigen, die sich bis dato noch gar nicht an die maschinelle Wurzelkanalaufbereitung getraut haben. Hinzu kommt der variabel einstellbare Smart- oder Dynamic-Modus, je nachdem wie „forciert“ man die Wurzelkanalbehandlung durchführen möchte (vgl. Abb. 4, S. 8/9).

Erstanwender können sich durch ein langsames Herantasten im Smart-Modus an die reziproke Arbeitsweise leichter gewöhnen, ohne Sorge vor Überinstrumentierung oder Feilenbruch. Die Einstelldaten hinter den Modi sind dabei fix, es kann jedoch auch innerhalb der Behandlung zwischen „smart“ und „dynamic“ gewechselt werden. Wenn ein entsprechender Gleitpfad hergestellt wurde, kommt die Procodile Q-Feile der gewünschten Länge und ISO-Größe zum Einsatz. Durch die kontinuierliche Drehmoment- und Drehzahlüberwachung resultiert eine anwenderfreundliche, sichere und zeit-

sparende Wurzelkanalaufbereitung. Nach der Aufbereitung und Spülung folgt die Trocknung und Abfüllung des präparierten Wurzelkanals. Entsprechend dazu gibt es für jede Feile eine abgestimmte Papier- und Guttaperchaspitze aus dem Procodile Q-System.

Sollte Ihr Interesse an der reziproken Aufbereitung geweckt worden sein, erreichen Sie uns über unsere Hotline oder Sie können gerne einen unverbindlichen Termin mit unserem kompetenten [Außendienst](#) oder den spezialisierten [Endo-Fachberatern](#) vereinbaren. (dazu einfach den Links im Text folgen)

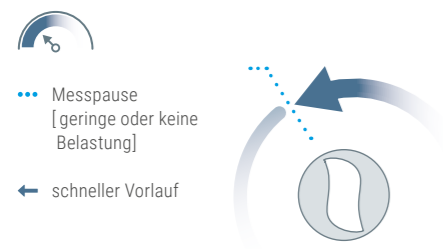
Autoren:
Dr. Ina Kraft, M.Sc., ZÄ Melanie Weber,
65396 Walluf

¹³Vgl. Komet Dental, ZWP -online (2014), ZWR- Das Deutsche Zahnärzteblatt 2014; 123, Thieme. eRef: Diagnostik und Therapie in der Endodontie.

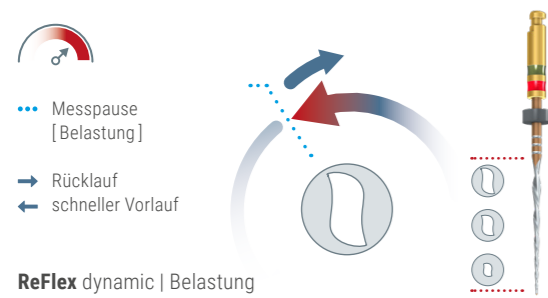
¹⁴Vgl. Kiefner, Peter (2018): Reziprok rotierende Wurzelkanalinstrumente – Sinn und Unsinn. Zahnmedizin up2date, 2018, 12. Jg., Nr. 03, S. 199-210.

¹⁵Vgl. Komet Dental (2021): Procodile Q: perfekt abgestimmte reziprozierende Feile, in ZWP online, 13.09.2021, online unter: <https://www.zwp-online.info/zwpnews/dental-news/branchenmeldungen/procodile-q-perfekt-abgestimmt> (zuletzt abgerufen am 16.02.2022).

ReFlex dynamic

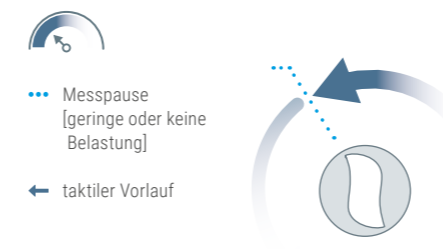


ReFlex dynamic | geringe oder keine Belastung

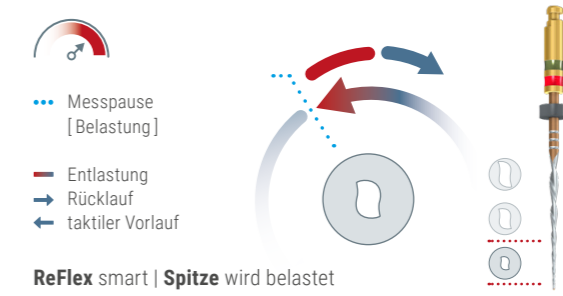


ReFlex dynamic | Belastung

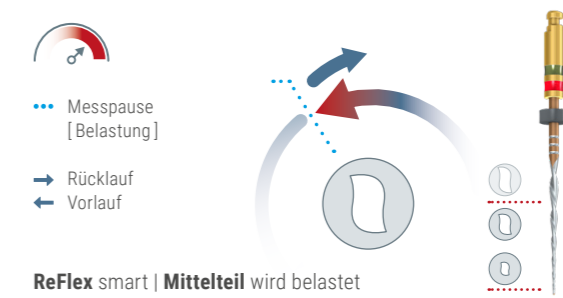
ReFlex smart



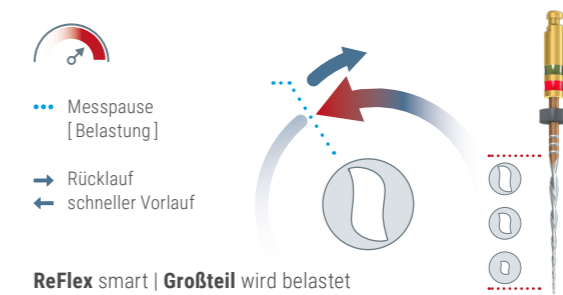
ReFlex smart | geringe oder keine Belastung



ReFlex smart | Spitze wird belastet



ReFlex smart | Mittelteil wird belastet



ReFlex smart | Großteil wird belastet

Abb. 4 Die Aufbereitungsmodi ReFlex dynamic und smart im Vergleich.

Komet Dental

Gebr. Brasseler GmbH & Co. KG

Trophagener Weg 25 · 32657 Lemgo

Postfach 160 · 32631 Lemgo · Germany

Verkauf Deutschland:

Telefon +49 (0) 5261 701-700

Telefax +49 (0) 5261 701-289

info@kometdental.de

www.kometdental.de

Export:

Telefon +49 (0) 5261 701-0

Telefax +49 (0) 5261 701-329

export@kometdental.de

www.kometdental.com

Komet Austria Handelsagentur GmbH

Hellbrunner Straße 15

5020 Salzburg · Austria

Telefon +43 (0) 662 829-434

Telefax +43 (0) 662 829-435

info@kometdental.at

www.kometdental.at

